

Delen van het ge-
raamte welke door
lichte vingerdruk
(palpatie) te voelen
zijn.

Voorhoofdsbeen (1)
en een groot gedeel-
te van de hersen-
schedel.

Het achterhoofds-
been (4)

Achter het oor het
lepelvormig uit-
steeksel (50)

Boven oogkularand
(53)

Het jukbeen (5) en
de jukboog (5a)

Het neusbeen (7)

De rand en hoek v.
de onderkaak (8)

De doornuitsteeksel
van vooral de 7e
hals- en 1e rugwer-
vel (resp. 9 en 18)

De lendenwervels
(17)

Het sleutelbeen (10)
met aan de binnen-
zijde de bovenrand
van het borstbeen
(12) en aan de ande-
re zijde de schou-
derkop (53)

De schoudergraat
(54)

De binnenzijde en
onderhoek van het
schouderblad (11)

Ellepijpknobbel v.
h. opperarmbeen (21)

Het ellebooguitsteek-
sel (22)

Het spaakbeens-
hoofdje aan de bui-
tenzijde van de elle-
boog (23)

Het sulfvormig uit-
steeksel v. h. spaak-
been bij de pols (25)
en van de ellepijp
bij de pols (27)

Het erwtenbeentje
(27)

Het borstbeen m. h.
zwaardvormig aan-
hangsel en van daar
uit de ribbenboog
(12)

Voorbovenste darm-
beensknobbel (57) en
vandaar naar ach-
teren de darmbeens-
kam (20)

Achterbovenste
darmbeensknobbel
(58) en daartussen
de achtervlakte v.
h. heiligbeen (18)

De grote draaier (64)

De knieschijf (36)

De scheenbeens-
knobbel (36) onder
de knieschijf

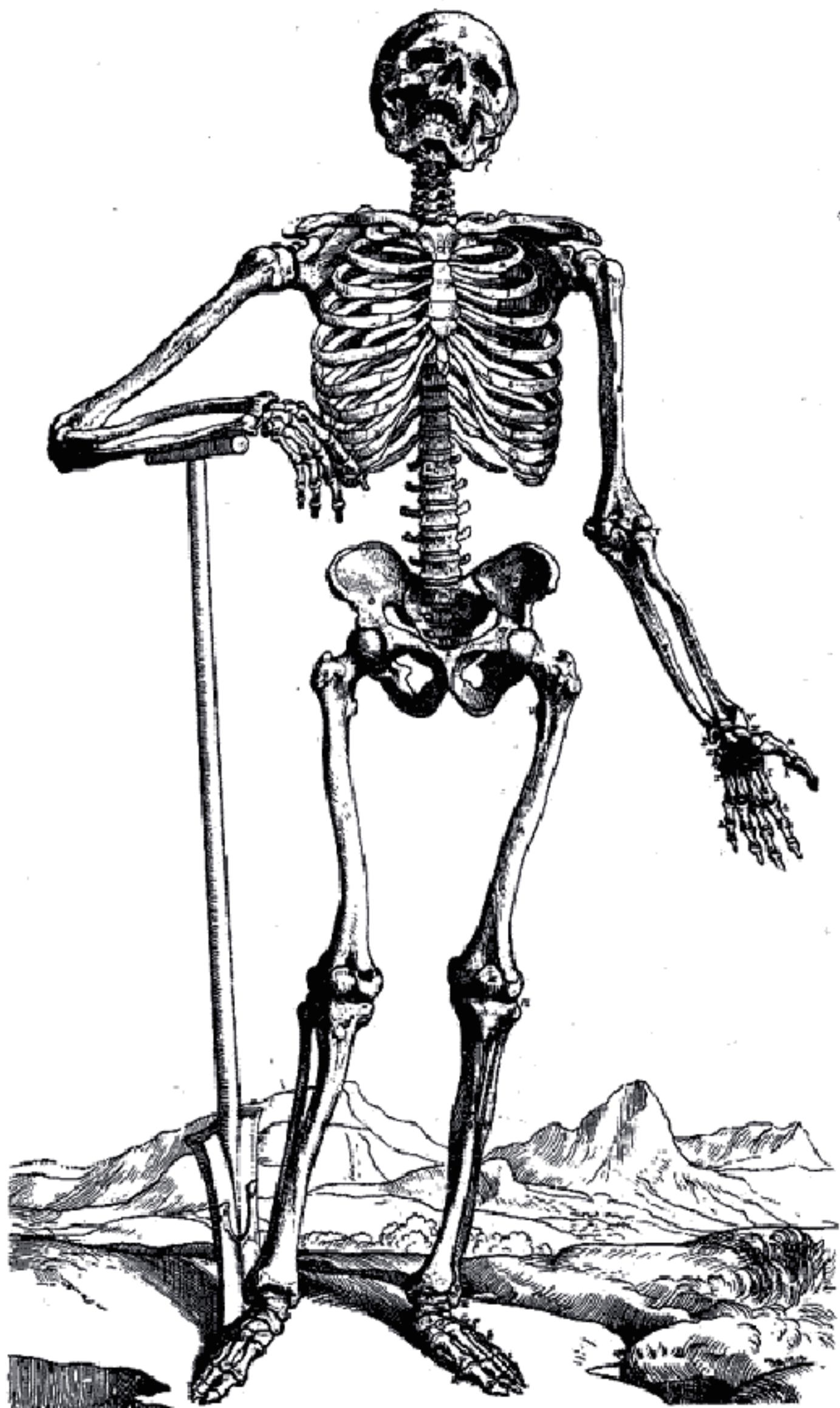
De scheenbeenskam,
met mediaal de
vlakte v. h. scheen-
been (36)

Hoofdjes v. h. kuit-
been (37), aan de
buitenzijde der knie
Binnen- en buiten-
enkel resp. (66 en 67)

Het hielbeen (38)

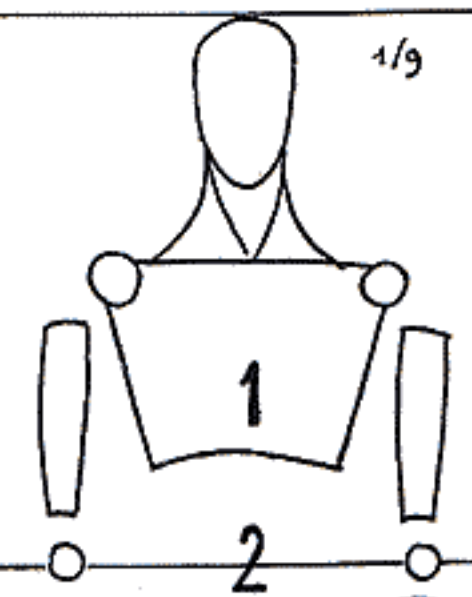
Uitsteeksel v. d. ba-
sis v. h. 5e midden-
voetsbeen (43)

Hoofdjes van het 1e
middenvoetsbeen (43)



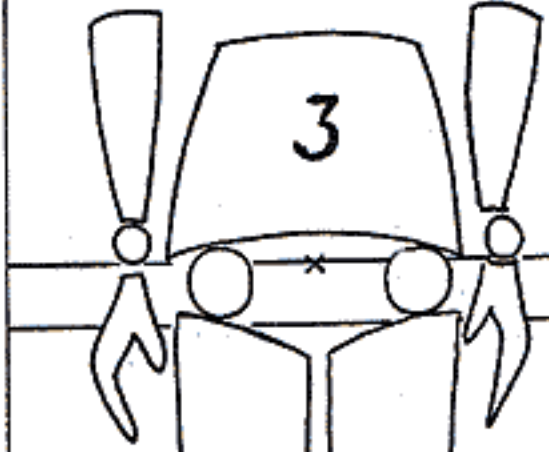
1/9

WELKE IS DE HOOGSTE SCHOUDER ?



TAILLE

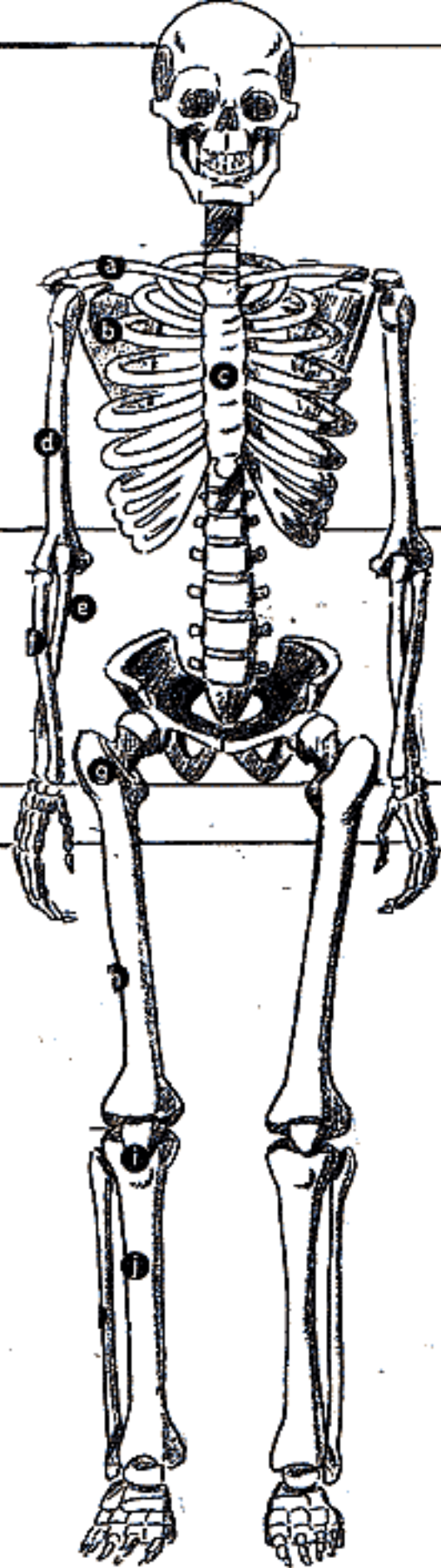
WELKE IS DE HOOGSTE HEUP ?



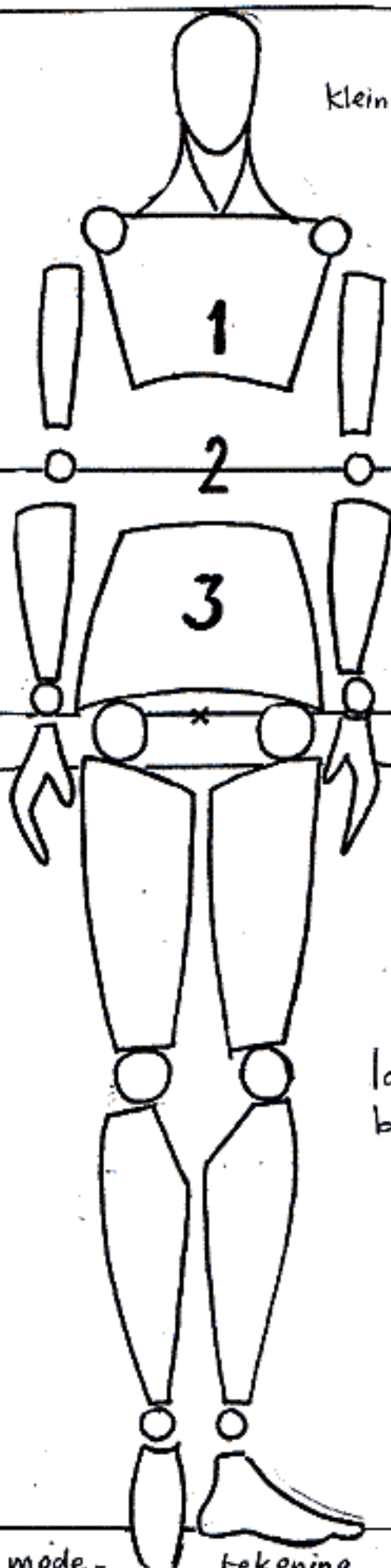
Vouw 1CM

STEEKT DE HEUP BIJEN DE SCHOUDER ?

WAAR IS M.V. ?



Kleiner hoofd

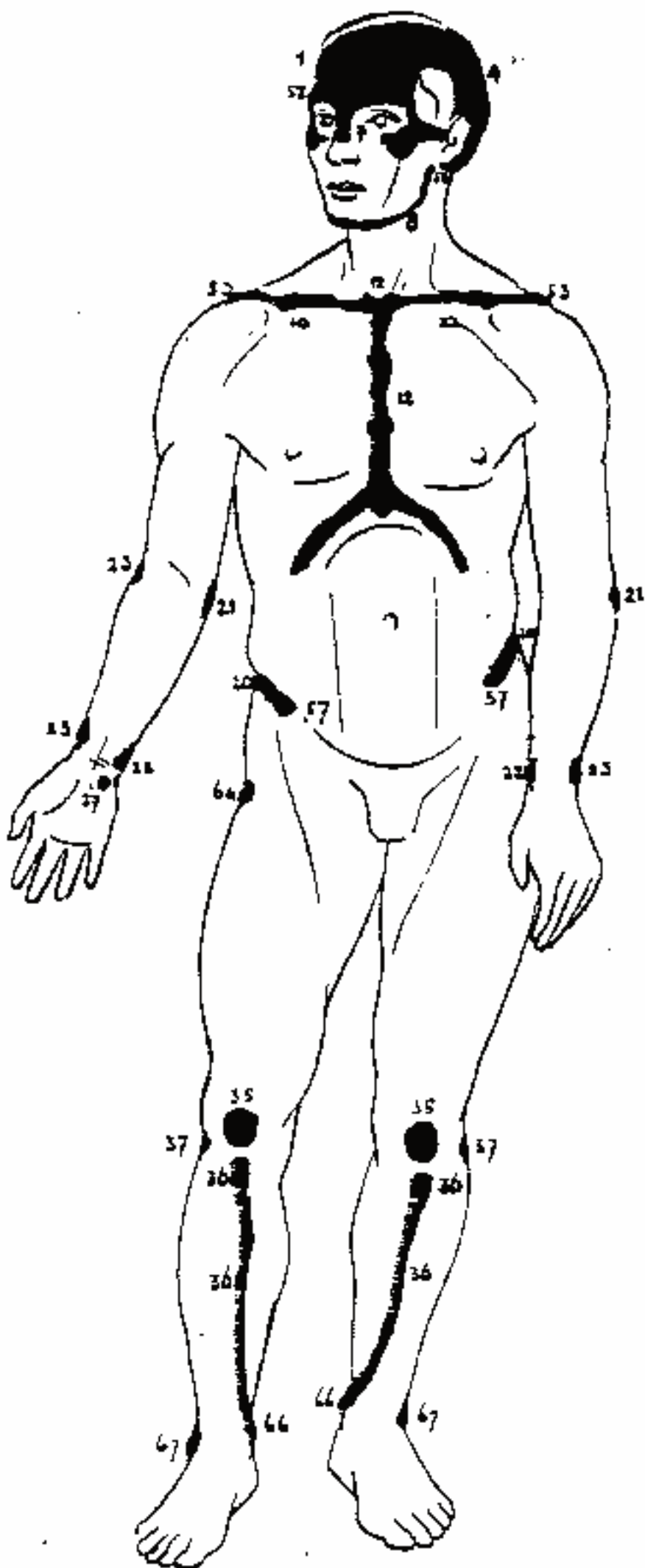


slanker / uitgeretter

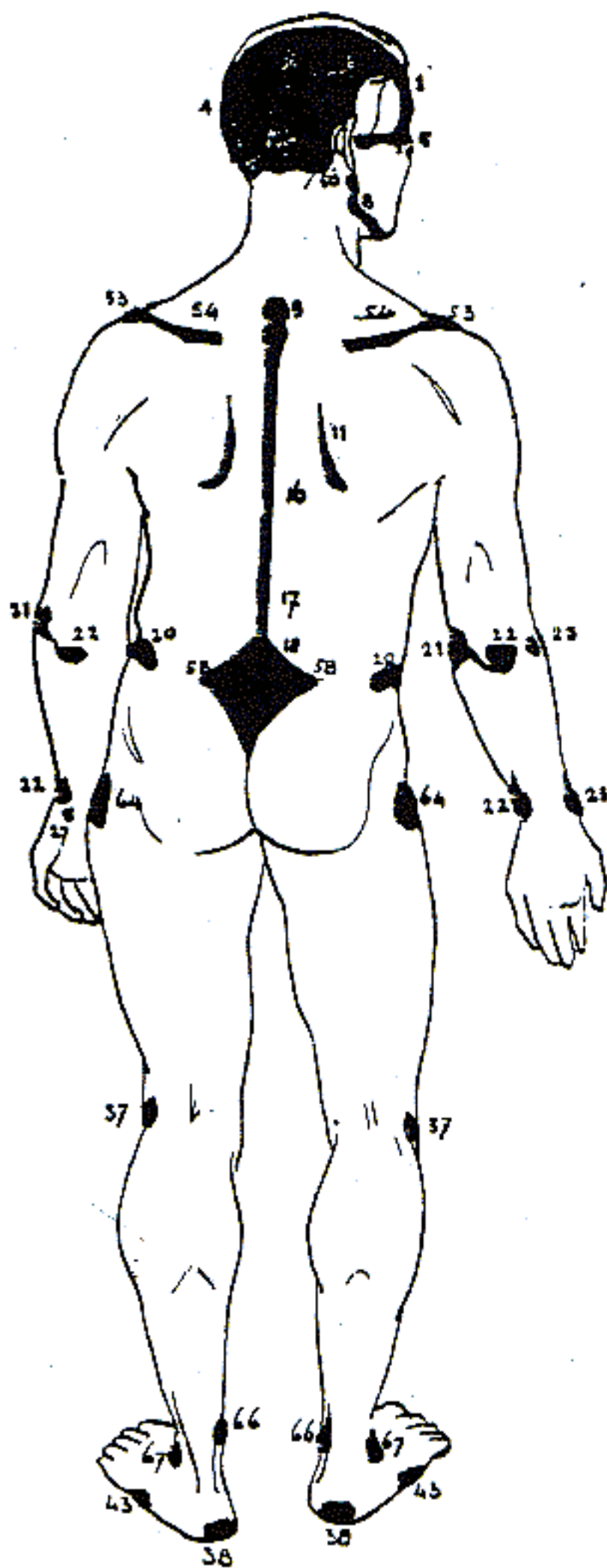
langere
benen

verschil in verhoudingen skelet en mode-

tekenina

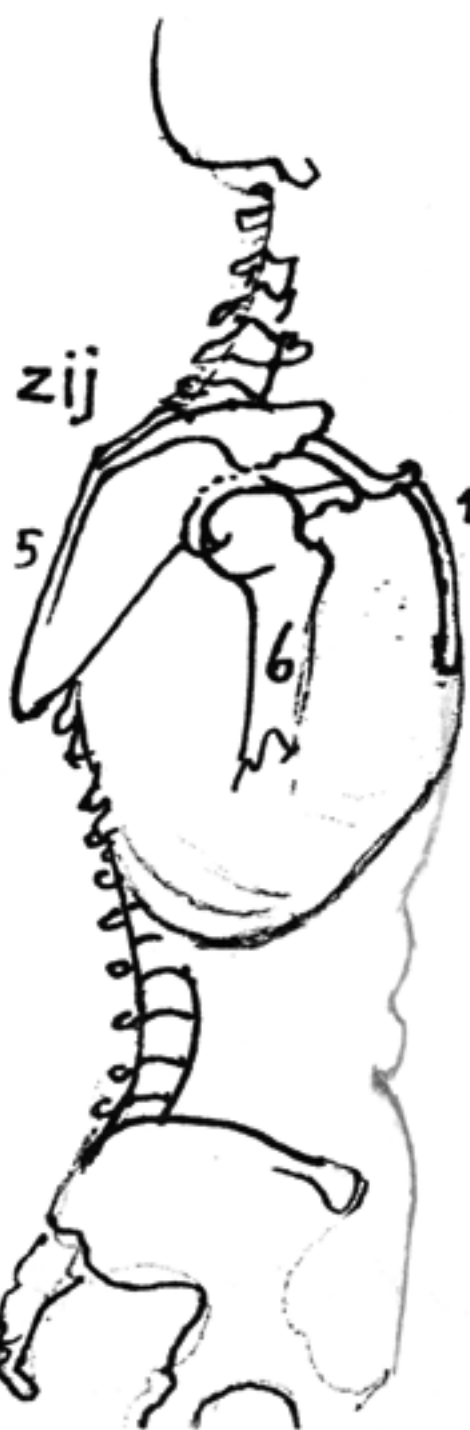
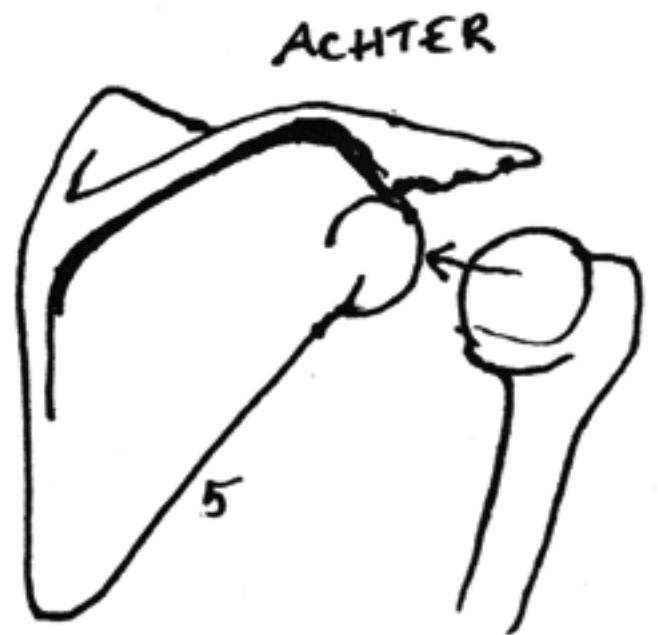
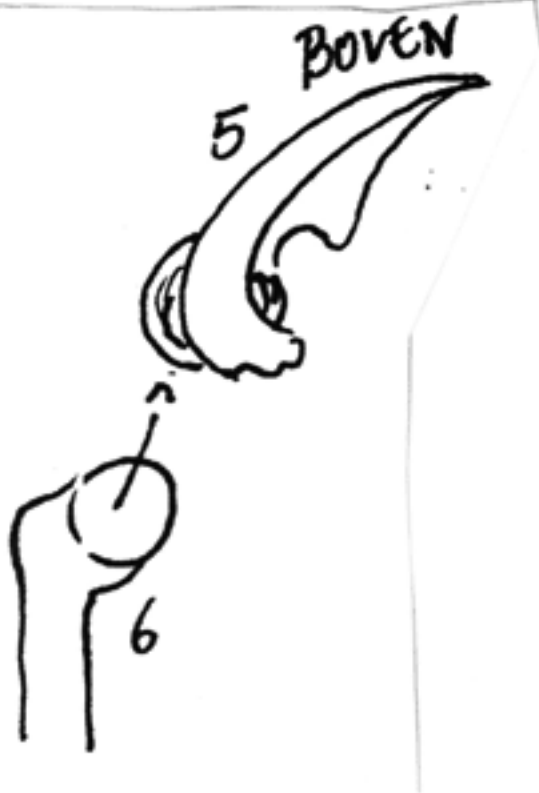
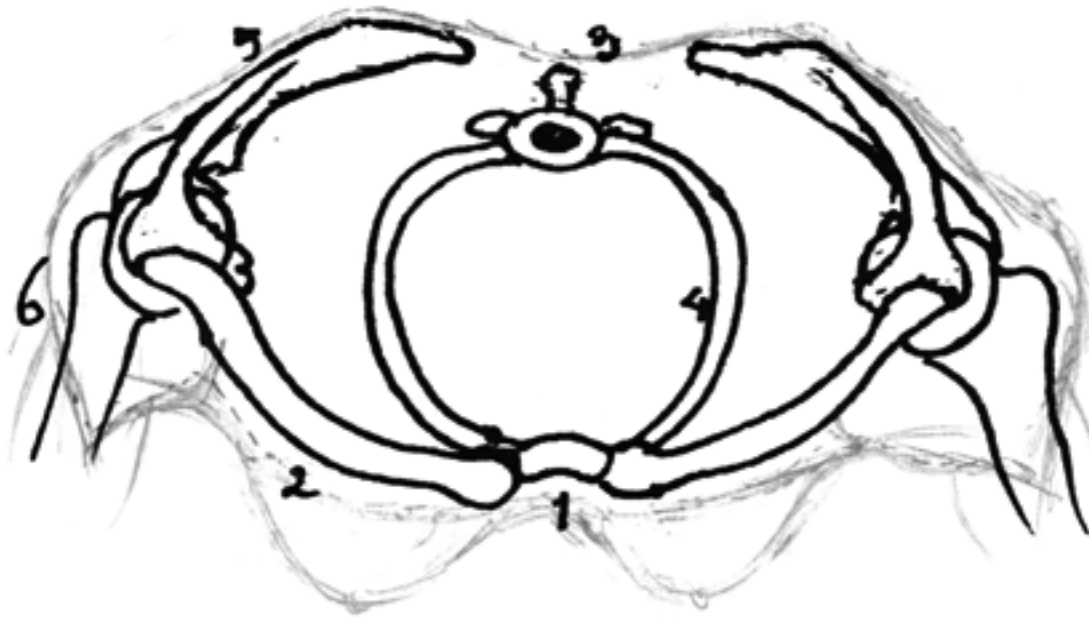


Afb. 28. De figuur van voren met aanduiding waar het geraante direct onder de huid gelegen is.

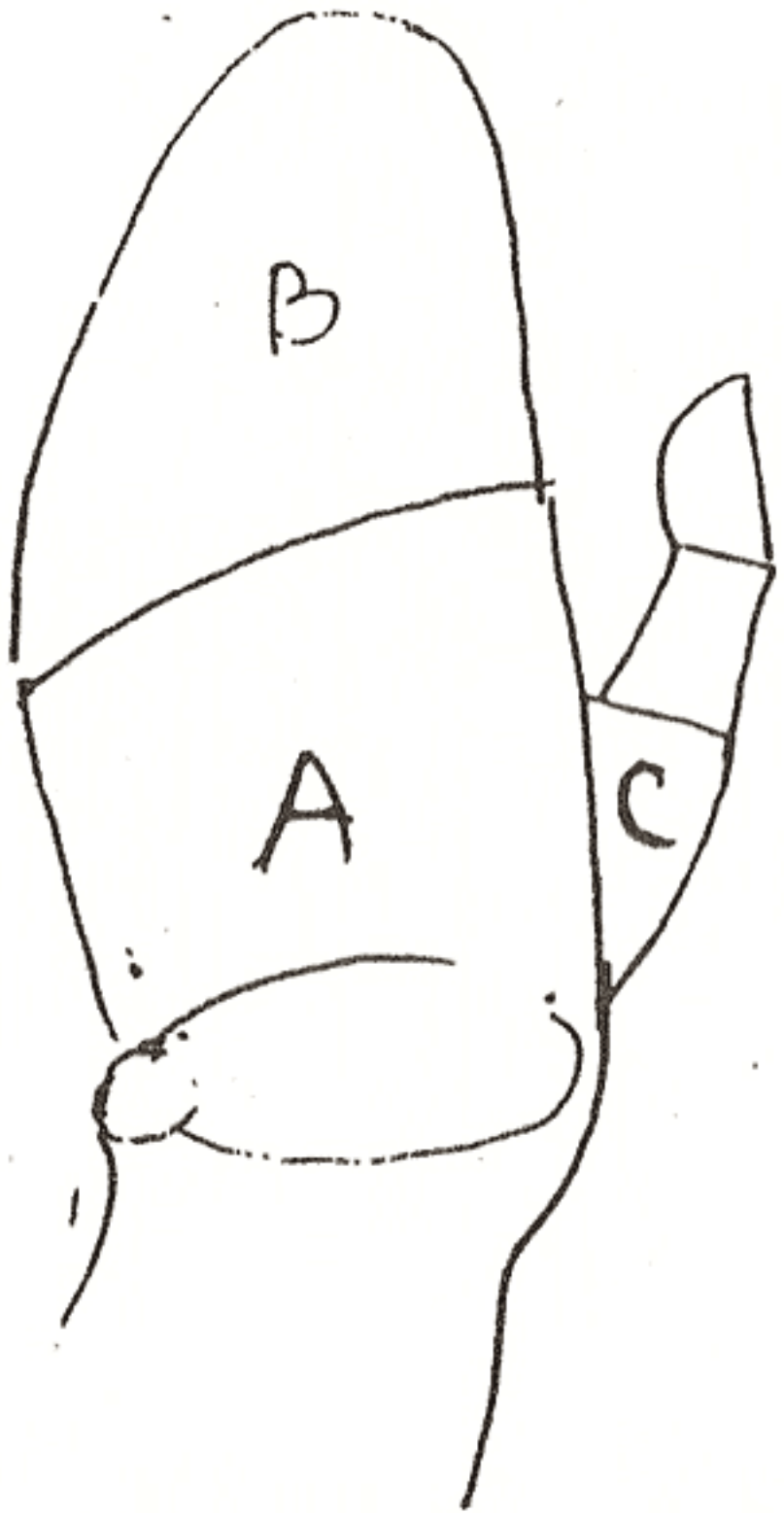


Afb. 30. Figuur van achteren met aanduiding waar het gersaante direct onder de huid is gelegen.

SCHOUDERGORDEL BOVENAANZICHT



- 1 Borstbeen
- 2 SLEUTELBEEN
- 3 WERVEL
- 4 eerste rib
- 5 SCHOUDEERBLAD
- 6 kop van opperarmbeen



①

